



SPÉCIALISTES DENTAIRES
&
IMPLANTOLOGIE DU SAGUENAY

Dr Simon Jean, DMD, MSc
Chirurgien buccal et maxillo-facial

Rapport de consultation

Chère Dre Dion,

Je tiens tout d'abord à vous remercier pour votre référence de Mme Guylaine Lapierre (DDN : 30/07/1960) au sujet d'une lésion gingivale mandibulaire gauche et d'une dysfonction temporo-mandibulaire gauche.

Le questionnaire santé de la patiente requiert des précautions médicales particulières en ce qui concerne son hypertension artérielle. La patiente souffre présentement d'une paralysie de Bell pour laquelle elle est traitée à l'aide d'une corticothérapie orale et d'antiviraux. La patiente mentionne avoir des douleurs de type élancement et d'intensité à 10/10 dans la région de l'articulation temporo-mandibulaire gauche et au niveau des muscles masséters et temporaux gauches. Elle ne présente aucune plainte fonctionnelle. Elle a été traitée à l'aide d'anti-inflammatoires non stéroïdiens et de relaxants musculaires sans grande amélioration de ses symptômes. Aucun autre traitement n'a été tenté. Elle mentionne effectuer du *clenching* diurne et probablement nocturne. Aucune autre parafonction n'a été identifiée au questionnaire.

L'examen physique extra-oral révèle une arthralgie de l'articulation temporo-mandibulaire gauche ainsi que des myalgies massétériques et temporales gauches. Des Stigmates de paralysie de Bell gauche sont notés. La fonction temporo-mandibulaire est dans les limites de la normale. L'examen physique intra-oral révèle une occlusion stable et reproductible. Un érythème gingival mandibulaire surmonté de stries blanchâtres dans la région vestibulaire des dents 31 à 35 sont notés. Des stries blanchâtres sont également notées au niveau de la muqueuse jugale droite. Aucune autre lésion des tissus mous n'est observée. L'examen radiologique panoramique ne démontre aucune lésion des tissus durs.

Diagnostic :

- 1) Arthralgie temporo-mandibulaire gauche sans limitation fonctionnelle
- 2) Douleurs myofasciales gauches sans limitation fonctionnelle
- 3) Érythème gingival mandibulaire gauche avec stries blanchâtres
 - a. Mon hypothèse de travail est un lichen plan.

320 rue Sainte-Anne, Suite 202
Chicoutimi, Québec
G7J 2M4

T : 418-973-2220
F : 418-973-5073
C : reference@specialistesdentairesag.com

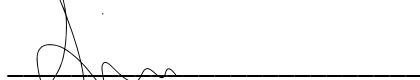
- 4) Stries blanchâtres muqueuse jugale droite
 - a. Mon hypothèse de travail est un lichen plan.

Conduite :

- 1) Biopsie incisionnelle gencive mandibulaire gauche sous anesthésie locale (Pronostic bon)
 - a. Le rapport histopathologique vous sera acheminé dès sa réception.
- 2) Conseils de base pour dysfonctions temporo-mandibulaires
- 3) Cessation des parafunctions diurnes
- 4) Pas d'indication de physiothérapie
- 5) Confection de plaque occlusale en acrylique rigide équilibrée par Dre Dion
- 6) Amorce de pharmacothérapie pour douleur chronique
- 7) Suivi en chirurgie buccale et maxillo-faciale dans 8 semaines

Je demeure disponible pour toute question. N'hésitez pas à me contacter.

Au plaisir,



Date : 14/06/2022

Dr Simon Jean, DMD, MSc